

Aterosclerosis inducida por radiaciones, presentación de un caso

Autores: Carla Sofía Beatón

Verdecia* Jacinto Ismael

Tejera Ávila**

Tutor: DrC. Ronald Aroche Aportela***

*Estudiante de 6^{to} Año de Medicina. Alumna ayudante en Cardiología.

**Estudiante de 5^{to} Año de Medicina. Alumno ayudante en Cardiología.

***Especialista de 2^{do} grado en Cardiología. Especialista de 1^{er} grado en MGI.
Profesor auxiliar.

Resumen

El cáncer es la segunda causa de mortalidad en Cuba y el mundo. La radioterapia es uno de los tratamientos fundamentales del cáncer, sin embargo, se ha asociado con aumento del riesgo de desarrollar toxicidad cardíaca, siendo la cardiopatía isquémica una complicación frecuente a largo plazo en pacientes oncológicos tratados con radioterapia, pudiéndose manifestar hasta 20-25 años después de haber recibido el tratamiento. Se presenta un caso de una paciente de 44 años de edad, sin factores de riesgo cardiovascular y con el antecedente de haber sido tratada con radioterapia hace 25 años debido a un linfoma de Hodgkin, que ingresa a nuestra institución con un cuadro de síndrome coronario agudo.

Palabras clave: cardiotoxicidad, radioterapia, cardioncología, cardiopatía isquémica.

Introducción

El cáncer es un problema de salud pública de gran envergadura en Cuba y el mundo. Es la segunda causa de mortalidad en Cuba¹² y se espera que aproximadamente entre los años 2025-2030, sobrepase a las enfermedades cardiovasculares como la principal causa de muerte.¹ Los avances que se han producido en la detección y el tratamiento precoces del cáncer han permitido una disminución de un 20% en la mortalidad relacionada.¹³ Sin embargo, la enfermedad cardiovascular (ECV) ha pasado a ser un riesgo importante de morbilidad y mortalidad para los pacientes que sobreviven al cáncer.¹⁴

Dentro del tratamiento de los pacientes con cáncer, existen dos grandes pilares terapéuticos con gran impacto en la supervivencia de los pacientes, estos son la quimioterapia (QT) y radioterapia (RT)¹.

Sin embargo, algunos de estos tratamientos se han asociado con aumento del riesgo de desarrollar toxicidad cardíaca, la cual puede tener manifestaciones como falla cardíaca, disfunción asintomática del ventrículo izquierdo, hipertensión arterial, arritmias, prolongación del intervalo QT, enfermedad pericárdica, enfermedad cardíaca valvular y enfermedad cardíaca isquémica.¹

En los últimos años ha crecido el interés por la incidencia y la mortalidad de las ECV en los pacientes tratados por neoplasias, ya que hasta el 30% de los fallecimientos de pacientes con cáncer pueden ser de causa cardiovascular⁴.

La enfermedad cardíaca inducida por radiación (ECIR) es una complicación que afecta aproximadamente a un 10-30% de los pacientes, y hasta el 88% presentan alteraciones anatómicas asintomáticas que pueden evolucionar a complicaciones clínicas serias.¹ Los efectos cardíacos no suelen ser inmediatos, sino que requieren de varios años para presentarse.² Los pacientes con historia de RT tienen mayor riesgo de eventos coronarios hasta 20 años después de la exposición. Este riesgo varía entre 1,9 a 7,7% más que la población general¹

En la ECIR se ha considerado a la radioterapia mediastinal como el principal factor de riesgo relacionado con dicha condición. Este tipo de radioterapia es ampliamente utilizada en pacientes con diagnóstico de malignidades torácicas,

como el linfoma de Hodgkin y el cáncer de mama⁶. Otros factores de riesgo considerados para el desarrollo de ECIR incluyen: dosis acumulativas altas de radiación (>30 Gy), edad menor a 50 años al momento de la radiación, dosis altas de fracción de radiación (> 2 Gy/día), protección inadecuada o ausente, historia previa de enfermedad cardíaca, presencia y extensión del tumor cerca del corazón, tratamiento concomitante con quimioterapia cardioprotóxica y presencia de otros factores de riesgo cardiovasculares.^{7,3}

El fundamento fisiopatológico es el daño de la pared vascular: la RT induce disfunción endotelial que incrementa la permeabilidad capilar y activa la inflamación, lo que da lugar a proliferación de la íntima, formación y depósito de colágeno y fibrosis, que favorecen la formación de las placas de aterosclerosis. Histopatológicamente se caracteriza por lesiones más extensas, que comprometen principalmente el *ostium*. La arteria descendente anterior es la arteria coronaria más afectada debido a su proximidad con el campo de radiación. La placa, a diferencia de la producida por el proceso de aterosclerosis, es más fibrosa, con disminución en el componente lipídico.^{2,3}

Es por todo esto que se hace cada vez más necesaria la evaluación cardiovascular de los pacientes expuestos a RT, el análisis del riesgo, la prevención y la mitigación de la Injuria cardíaca, el monitoreo de la función cardíaca durante y después de la terapia, el avance en los medicamentos utilizados, la prevención y el tratamiento de la cardiotoxicidad, para lograr un enfoque global del paciente y facilitar una evolución adecuada, para garantizar que estos puedan recibir el tratamiento indicado, con el menor número de efectos secundarios o interrupciones posibles, que sin duda penalizan su pronóstico vital.

En nuestro país se ha encontrado pocas referencias que traten sobre esta temática, aunque hay evidencias clínicas de que se han dado casos de cardiotoxicidad inducida por radioterapia, por lo que se presenta un caso de una paciente joven de 44 años de edad, sin factores de riesgo coronario, con antecedentes de Linfoma de Hodgkin tratado con 30 sesiones de radioterapia mediastínica que se presenta con un síndrome coronario agudo.

Presentación del caso:

Datos Generales:

Nombre y Apellidos: YLG

Fecha de Nacimiento: 26 /01 /1975

Lugar de Nacimiento: Marianao

Color de la piel: Mestiza

Sexo: Femenino

Estado Civil: Soltera

Ocupación: Auxiliar General

Dirección actual: calle 226 No 322 Entre 3ra a y ave 3b

Municipio Playa; La Habana

Fecha de ingreso 20/01/2020

Fecha de Egreso 21/01/2020

HC: B75012626693

Motivo de Ingreso: Dolor en el pecho

Historia de la enfermedad actual: Paciente femenina de 44 años de edad con APP de Linfoma Hodgkin hace 25 años que fue tratada con Quimioterapia y Radioterapia; cardiopatía isquémica hace 9 años tratada con aspirina 1 tab (81 mg) al día, clopidogrel 1 tab(75 mg) al día, atorvastatina 2 tab(20mg) al día y diltiazem 2 tab(120 mg) al día; HTA diagnosticada hace 8 años tratada Hidroclorotiazida una tab(25)mg al día. La paciente refiere que hace aproximadamente un año comenzó con falta de aire moderada, que aumentaba al decúbito, acompañada de dolor precordial, que aparecía ante los esfuerzos, que irradiaba a miembro superior izquierdo, de carácter punzante, de moderada intensidad, que aliviaba con reposo y nitroglicerina sublingual, se acompañaba de palpitaciones, mareos y decaimiento, por tal motivo acude a nuestro centro donde se decide su ingreso para estudio y tratamiento.

Antecedentes patológicos personales:

- Linfoma Hodgkin hace 25 años: tratada con quimioterapia (no se especifican los medicamentos utilizados) y posteriormente radioterapia mediastinal(30 sesiones)
- Cardiopatía Isquémica hace 9 años
- HTA hace 8 años

Operaciones: Folículo Hemorrágico hace 20 años

Transfusiones: no refiere

Alergia a medicamentos: no refiere

Traumatismos: no refiere **Hábitos**

tóxicos: no refiere **Antecedentes**

patológicos familiares:

Madre (viva):HTA, DM tipo 2, Enfisema Pulmonar

Interrogatorio por aparatos:

Aparato Respiratorio: Refiere disnea, de moderada intensidad y que se intensifica al decúbito.

Aparato Cardiovascular: Refiere dolor precordial, que se irradia a miembro superior izquierdo, punzante, de moderada intensidad, que se alivia con reposo y nitroglicerina sublingual, se acompañaba de palpitaciones, mareos y decaimiento, refiere disnea moderada que aumenta al decúbito.

Aparato Genito-urinario: No refiere alteraciones

Ginecológico: Menarquia: 11 años; Ciclo menstrual: 28/5; Embarazos: 5; Partos: 2; Abortos: 3 (1 espontáneo y 2 provocados)

Sistema Endocrino: Refiere aumento de volumen en región anterior del cuello.

Sistema nervioso: No refiere alteraciones.

Examen Físico:

Examen General: no se constatan alteraciones

Talla:160 cm

Peso actual: 75 kg

habitual: 77 kg

ideal: 51.1-63.9 kg

Índice de masa corporal: 29.3 (Sobrepeso)

Examen Regional: no se constatan alteraciones

Abdomen: No se constatan alteraciones

Extremidades y columna vertebral: no se constatan alteraciones

Examen por aparatos y sistemas:

Aparato Respiratorio: no se constatan alteraciones. Frecuencia respiratoria: 18 respiraciones/minuto

Sistema Cardiovascular: no se constatan alteraciones. Tensión arterial: 139/89 mmHg

Sistema genito-urinario: no se constatan alteraciones.

Sistema hemolinfopoyético: Presencia de dos adenopatías cervicales posteriores, de aproximadamente 5 mm de tamaño, no dolorosas, movibles, lisas.

Sistema nervioso: no se constatan alteraciones.

Exámenes complementarios:

- Hemograma completo con diferencial: Hemoglobina: 95 g/L (baja); Hematocrito: 25.9 % (bajo) Leucocitos: $17.35 \times 10^9/L$ (altos); %Linfocitos: 8.39% (bajos); %Neutrófilos: 86.23 % (altos); % eosinófilos: 0.48 % (bajos); # Neutrófilos: $14.9 \times 10^9/L$ (altos);

- Electrocardiograma (Anexo 1): Se evidencia inversión de onda T en derivaciones DIII, avF, V3, V6, sugerentes de isquemia miocárdica, y trastornos en repolarización ventricular.
- Coronariografía: Lesión 90% en coronaria derecha y es tratada con implantación de stent convencional; lesión de 90% en tronco de coronaria izquierda, tratada con stent convencional. Durante el proceder ocurre fractura del catéter en tronco de coronario izquierda, el cual fue retirado exitosamente y sin complicaciones. Resto del procedimiento sin dificultades.(Anexo 2)

Discusión

Planteamiento sindrómico:

-Síndrome de insuficiencia coronaria: Lo planteo por la presencia de dolor precordial, que se irradia a miembro superior izquierdo, punzante, de moderada intensidad, que se alivia con reposo y nitroglicerina sublingual, se acompaña de palpitaciones, mareos, decaimiento y disnea. Además, se evidencian cambios sugestivos de isquemia miocárdica en el electrocardiograma.

-Síndrome adenoideo. Se plantea por la presencia de adenopatías cervicales posteriores, de aproximadamente 5 mm de tamaño, no dolorosas, movibles, lisas.

-Síndrome neoplásico maligno: referido por la paciente (Linfoma de Hodgkin)

-Síndrome de hipertensión arterial: referido por la paciente

Planteamiento nosológico:

Cardiopatía Isquémica secundaria a radioterapia: Se plantea por la presencia de dolor precordial, que se irradia a miembro superior izquierdo, punzante, de moderada intensidad, que se alivia con reposo y nitroglicerina sublingual, se acompaña de palpitaciones, mareos, decaimiento y disnea, de aproximadamente un año de evolución, se evidencian cambios sugestivos de isquemia miocárdica en el electrocardiograma y con lesiones significativas en coronaria derecha y tronco de coronaria izquierda en la Coronariografía; la paciente presenta

antecedentes de hace 9 años haber presentado un cuadro anginoso, que en ausencia de factores de riesgo coronarios y de su corta edad, se presenta 16 años después de haber iniciado el tratamiento con quimioterápicos y radioterapia mediastinal por el Linfoma de Hodgkin, además de debutar con hipertensión arterial en las mismas circunstancias.

Diagnóstico diferencial:

Padecimientos
cardiopulmonares:

-Estenosis aórtica: Se plantea por el cuadro anginoso y la disnea, se descarta porque no presentó la paciente síncope, ausencia de soplos cardíacos, y porque el dolor cedió con la administración de nitroglicerina sublingual.

-Pericarditis: Se plantea por el dolor torácico, de intensidad variable, se descarta porque no hay roce pericárdico, y el dolor no se exagera con la respiración.

-Tromboembolismo pulmonar: Se plantea por la presencia de disnea de moderada intensidad, dolor torácico, por ser una paciente obesa, se descarta porque no se acompaña la disnea de tos, no hemoptisis, no taquicardia, no taquipnea.

Padecimientos no
cardiacos:

-Úlcera péptica: se plantea por la presencia de dolor precordial, se descarta porque este dolor no está relacionado con las comidas.

-Colecistopatías agudas o crónicas: Se plantea por el dolor precordial, por ser del sexo femenino y en la cuarta década de vida, se descarta por ausencia de síntomas gastrointestinales, el dolor no se relaciona con las comidas.

Impresión Diagnóstica: Cardiopatía Isquémica

Conducta a seguir: Ingreso, estudio y

tratamiento **Pronóstico:** reservado

Existe abundante evidencia que vincula la radioterapia ejercida sobre el tórax

con el desarrollo de enfermedad cardiovascular. Los tumores más frecuentemente relacionados comprenden principalmente el linfoma de Hodgkin, el cáncer de pulmón o el cáncer de mama.¹⁵

En un reciente estudio que incluyó a pacientes con linfoma de Hodgkin de varios países se demostró que la afectación cardíaca más frecuente en los supervivientes era la cardiopatía isquémica (24%) seguida de la insuficiencia cardíaca congestiva (21%), la afectación valvular ocurría en el 11% y la de grandes vasos solo en el 2%.⁹

Los factores de riesgo involucrados en el desarrollo de cardiotoxicidad comprenden ciertas características del régimen instaurado, así como factores propios del paciente. En este caso llama la atención que se trata de una mujer joven, sin factores de riesgo coronarios, que luego de ser diagnosticada con la enfermedad, es tratada con 30 sesiones de radioterapia mediastinal, y alcanza la remisión de su enfermedad luego de 15 años. Ha sido planteado que en aquellos sujetos que alcanzan la remisión oncológica, las complicaciones cardiovasculares a largo plazo comprenden la principal causa de muerte, siendo la enfermedad coronaria la más prevalente.¹⁵ Se estima que los pacientes con irradiación torácica tienen entre 2 y 7 veces más probabilidades de padecer esta última que la población general.¹⁶

La paciente fue tratada con Coronariografía, donde se constata lesiones significativas de la arteria coronaria derecha y el tronco de la arteria coronaria izquierda, para lo cual se trata con stent convencional para cada arteria, donde la paciente evoluciona sin dificultades y es dada de alta a los pocos días. (anexo 2)

Según Carver JR y colaboradores¹³ las arterias más comprometidas son la descendente anterior en el tratamiento del cáncer de mama izquierdo y el tronco de la coronaria izquierda, arteria circunfleja y coronaria derecha tras la terapéutica del linfoma de Hodgkin, concordando con ellos.

El estudio de Heidenreich et al. que, tras analizar a 300 pacientes asintomáticos que habían recibido RT por un linfoma de Hodgkin unos 15 años antes, observaron que 1 de cada 5 tenía un ecocardiograma anormal, 1 de cada 7

tenía un defecto de perfusión en el ecocardiograma de estrés y 1 de cada 14 tenía enfermedad arterial documentada con una estenosis coronaria >50%.⁵

Aunque no se ha descrito un umbral aparente por debajo del cual no hay riesgo de cáncer, si se sabe que hay una asociación directa entre la dosis de RT y el riesgo de cáncer. En este caso la paciente recibió un total de 30 radiaciones mediastinales

En un estudio en mujeres con adenocarcinoma de mama tratadas con RT, se observó que, por cada 7 Gy de radiación recibida, aumentaba el riesgo de evento coronario un 7,4%¹⁰; el riesgo de cardiopatía isquémica era especialmente alto con dosis de RT >10 Gy (incremento del 116%; IC95%, 59-195). Ese riesgo se materializa al cabo de 5 años y se extiende hasta los 30 años tras la RT. Así, en el caso de la RT torácica tras un linfoma de Hodgkin, se observó que a los 11 años hasta un 10% de los pacientes tratados habían presentado un evento cardiovascular¹¹.

Pese a que la RT ha ayudado a mejorar la supervivencia de los pacientes oncológicos, sus efectos secundarios, dentro de los que se resalta la enfermedad cardíaca, obligan al clínico a realizar una evaluación completa y un adecuado seguimiento del paciente, para prevenirlas y tratarlas a tiempo, así como a aplicar distintas técnicas y recomendaciones que ayuden a disminuir el riesgo.

Con este trabajo se quiso llamar la atención a los médicos expuestos a esta población de pacientes de gran crecimiento, para que tengan en cuenta la morbilidad asociada con la exposición a la radiación y sus efectos a corto y a largo plazo cuando no se logra hacer una prevención activa durante la fase crítica y un tratamiento adecuado de sus complicaciones en la fase activa de la ECIR, y de esta forma lograr un enfoque global del paciente y facilitar una evolución adecuada, y así garantizar que estos puedan recibir el tratamiento indicado, con el menor número de efectos secundarios o interrupciones posibles, que sin duda penalizan su pronóstico vital.

Referencias Bibliográficas:

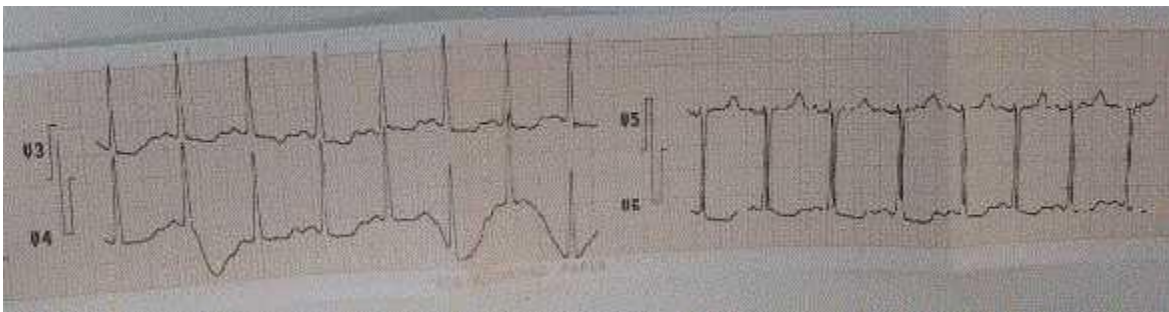
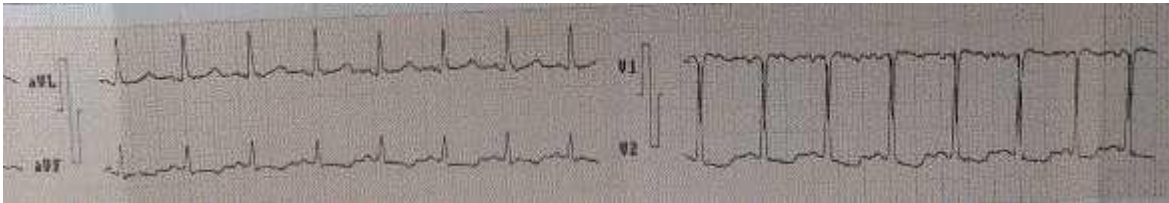
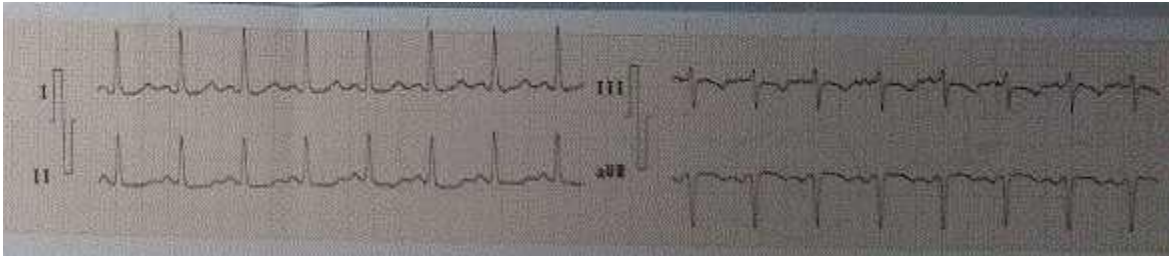
1. Velásquez CA., González M, García-Orjuela MG, Jaramillo N. Enfermedad cardiaca inducida por radioterapia. Sociedad Colombiana de Cardiología y Cirugía Cardiovascular. Publicadopor ElsevierEspaña,S.L.U.RevColombCardiol. 2018;25(1):74-79.
2. Cuomo JR, Sharma GK, Conger PD, Weintraub NL. Novel concepts in radiation-induced cardiovascular disease. *World JCardiol.* 2016;8:504-19
3. Donnellan E, Phelan D, McCarthy CP, Collier P, Desai M, Griffin B. Radiationinduced heart disease: A practical guide to diagnosisand management. *Cleve Clin J Med.* 2016;83:914-22
4. Henson KE, Reulen RC, Winter DL, et al. Cardiac mortality among 200 000 five-yearsurvivors of cancer diagnosed at 15 to 39 years of age: The Teenage and YoungAdult Cancer Survivor Study. *Circulation.* 2016;134:1519–1531
5. Sergio RaposeirasRoubina, Alberto Cordero S. RaposeirasRoubin, A. Cordero / La relación bidireccional entre el cáncer y la aterosclerosis *RevEspCardiol.* 2019;72(6):487–494
6. Jacob S, Pathak A, Franck D, Latorzeff I, Jimenez G, FondardO, et al. Early detection and prediction of cardiotoxicity after radiation therapy for breast cancer: the BACCARAT prospective cohort study. *RadiatOncol.* 2016:1-10.
7. Rosa GM, Gigli L, Tagliasacchi MI, Di Iorio C, Carbone F, NencioniA, et al. Update on cardiotoxicity of anti-cancer treatments. *EurJ Clin Invest.* 2016;46:264---84.
8. Radiotherapy-induced Recurrent Syncope *Cartas científicas / RevEspCardiol.* 2015;68(11):1027–1038.
9. Maraldo MV, Giusti F, Vogelius IR, et al. Cardiovascular disease after treatment for Hodgkin's lymphoma: An analysis of nine collaborative EORTC-LYSA trials. *Lancet Haematol.* 2015;2:e492–502.
10. Darby SC, Ewertz M, McGale P, et al. Risk of ischemic heart disease in women after radiotherapy for breast cancer. *N Engl J Med.* 2013;368:987–9
11. Hull MC, Morris CG, Pepine CJ, Mendenhall NP. Valvular dysfunction and carotid, subclavian, and coronary artery disease in survivors of Hodgkin lymphoma treated with radiation therapy. *JAMA.* 2003;290:2831–2837.

12. Anuario estadístico de salud 2018. Ministerio de salud pública. Dirección de registros médicos y estadísticas de salud. Versión electrónica ISSN: 1561-4433
13. Teresa López-Fernández y Paaladinesh Thavendiranathan. Nuevas técnicas de imagen cardiaca en la detección precoz de cardiotoxicidad secundaria a tratamientos oncológicos. *Rev Esp Cardiol.* 2017;70(6):487–495
14. Abdel-Qadir H, Austin PC, Lee DS, et al. A population-based study of cardiovascular mortality following early-stage breast cancer. *JAMA Cardiol.* 2017;2:88–93.
15. Marcelo A Izurieta, Eliane Sasovsky, Juan M Farina & Ricardo M Iglesias. Cardiotoxicidad inducida por radioterapia. *Rev. Costarricense de Cardiología* Vol. 20 (2), Diciembre, 2018
16. Carver JR, Shapiro CL, Ng A, Jacobs L, Schwartz C, Virgo KS et al. American Society of Clinical Oncology clinical evidence review on the ongoing care of adult cancer survivors: cardiac and pulmonary late effects. *J Clin Oncol.* 2007; 25: 3991-4008

Anexos:

Anexo 1:

Electrocardiograma realizado a la paciente donde se evidencia isquemia miocárdica en derivaciones DIII, avF, V2, V3, V6 y trastornos en repolarización ventricular.



Anexo 2: Coronariografía realizada a la paciente.

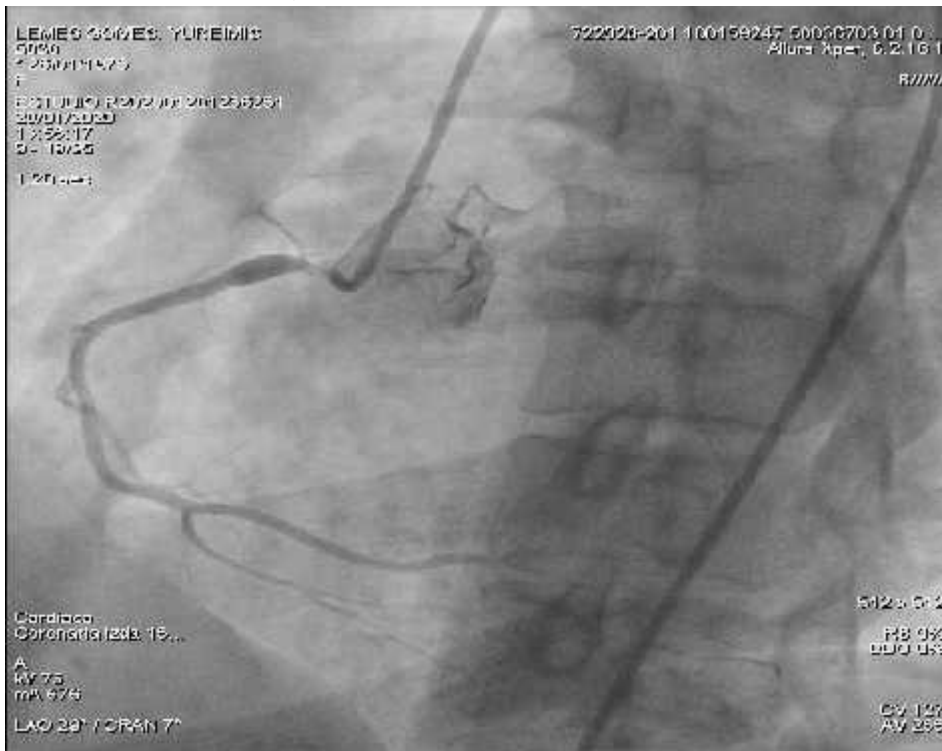


Fig.1. Coronariografía donde se evidencia lesión a nivel del tercio proximal de tronco de la coronaria izquierda.

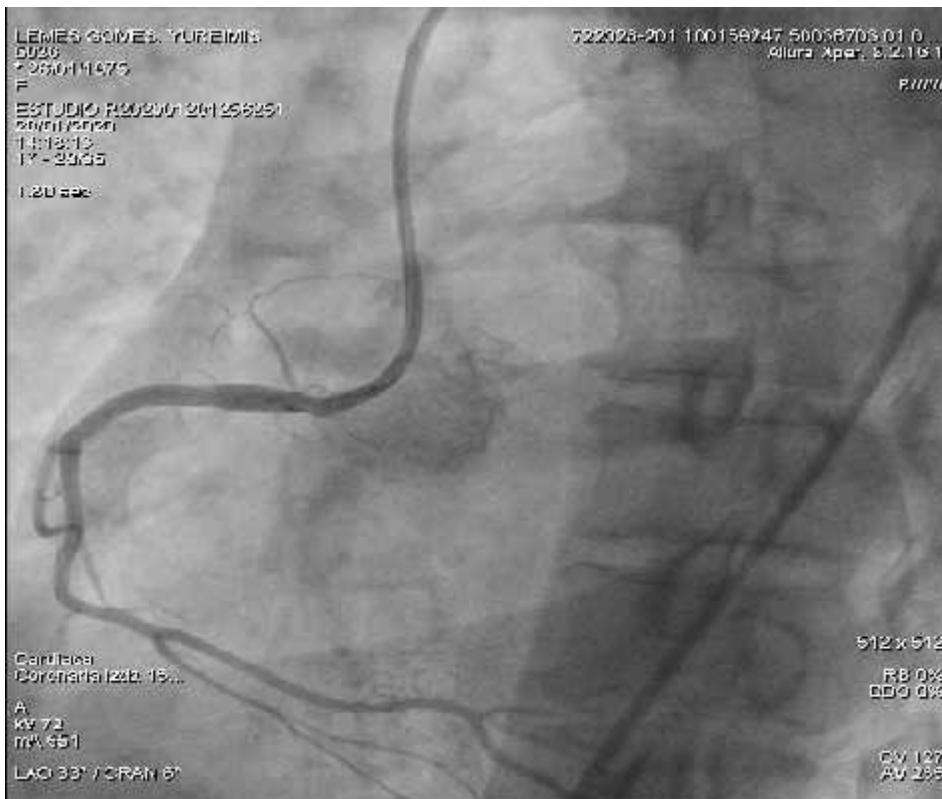


Fig. 2: Tronco de coronaria izquierda ya tratada con stent convencional y se muestra el restablecimiento del flujo coronario.