

Expansión Ortopédica del maxilar, disyunción rápida.

Presentación de un caso

Autor:

Dr. Oscar Ameneiros Narciandi. Especialista de Primer Grado en Estomatología General Integral y Ortodoncia. Máster en Urgencias Estomatológicas. Profesor Asistente. Clínica Estomatológica Docente "Siboney". E-mail: oscaran841021@gmail.com

<https://orcid.org/0000-0002-5415-1037>

Coautoras:

Dra. Aracelys Soto Rico Especialista de 1er Grado en Estomatología General Integral y Residente de 2do Año de la Especialidad de Ortodoncia. Facultad de Estomatología "Raúl González Sánchez". E-mail: aracelys881126@gmail.com

<https://orcid.org/0000-0002-6401-5629>

Dra. C Daysi Cruz Estupiñán Especialista de Primer y Segundo Grado en Ortodoncia. Doctora en Ciencias Estomatológicas. Profesora e Investigadora Titular. Centro de Investigaciones Médico Quirúrgicas, CIMEQ. E-mail: daysicruzes@infomed.sld.cu

<https://orcid.org/0000-0001-9090-5564>

Resumen

Introducción: La disyunción rápida del maxilar es un procedimiento ortopédico indicado en pacientes con micrognatismo transversal del maxilar; esta es una alteración de difícil diagnóstico pero genera en la mayoría de los pacientes maloclusiones complejas. Se presenta un caso con el **Objetivo** de describir los procedimientos clínicos así como los cambios esqueléticos y oclusales obtenidos en el tratamiento con disyunción maxilar de un severo Síndrome de Clase II División 1. **Descripción del Caso:** Paciente con apiñamiento severo generalizado, presentaba disfunción respiratoria y lingual, relación molar y canina de disto de $\frac{1}{4}$ de unidad, resalte de 2 mm, mordida cruzada anterior entre 12 y 43, sobrepase de $\frac{1}{3}$ de corona, biotipo facial: Dólico. **Discusión:** El tratamiento del paciente consiste en dos fases: una fase inicial de naturaleza ortopédica y otra fase ortodóncica. En este artículo se expone la primera fase

del tratamiento. El uso del dispositivo disyuntor permitió la expansión maxilar a través de la apertura de la sutura media palatina; algunos autores reportan que el mayor éxito de este tratamiento se obtiene a los 9 años de edad, sin embargo en este paciente se obtuvo un resultado satisfactorio a los 12.6 años de edad. Se realizaron estudios radiográficos oclusal, panorámico, y telerradiografía lateral de cráneo. Se utilizó para la disyunción el dispositivo Hayrax. **Conclusión:** La expansión rápida del maxilar logra modificaciones esqueléticas en los tres planos del espacio que conducen a una reposición dental con los consecuentes cambios oclusales y faciales favorables en la paciente.

Palabras clave: Ortopedia; Disyunción Maxilar; Expansión Rápida.

Abstract

Introduction: Rapid maxillary disjunction is an orthopedic procedure indicated in patients with transverse micrognathism of the maxilla. This is an alteration that is difficult to diagnose, but generates complex malocclusions in most patients. A case is presented with the **Objective** of describing the clinical procedures as well as the skeletal and occlusal changes obtained in the treatment with maxillary disjunction of a severe Class II Division 1 Syndrome.

Case Description: Patient with severe generalized crowding had respiratory dysfunction and lingual, disto molar and canine ratio of $\frac{1}{4}$ unit, 2 mm overjet, anterior crossbite between 12 and 43, overbite $\frac{1}{3}$ of crown, facial biotype: Dolicho.

Discussion: The patient's treatment consists of two phases: an initial phase of an orthopedic nature and another orthodontic phase. This paper presents the first phase of treatment. The use of the circuit breaker device allowed maxillary expansion through the opening of the mid-palatal suture; some authors report that the greatest success of this treatment is obtained at 9 years, however in this patient a satisfactory result was obtained at 12.6 years. Occlusal and panoramic radiographic studies and lateral skull radiography were performed. The Hayrax device was used for disjunction. **Conclusion:** The rapid expansion of the maxilla achieves skeletal modifications in the three planes of the space that lead to a dental replacement with the consequent favorable occlusal and facial changes in the patient.

Keywords: Orthopedics; Maxillary Disjunction; Rapid Expansion.

Introducción

La disyunción rápida del maxilar es un procedimiento ortopédico indicado en pacientes con micrognatismo transversal del maxilar; esta es una alteración de difícil diagnóstico pero genera en la mayoría de los pacientes maloclusiones complejas. ⁽¹⁾

Este es un procedimiento terapéutico empleado en Ortodoncia para el tratamiento las deficiencias transversales del maxilar en individuos en crecimiento. Fue descrita por primera vez por Angle en 1860 y popularizado por Hass 100 años más tarde gracias a un estudio realizado en animales con el cual dejó sentadas las bases para su aplicación clínica. ¹⁻⁴

El método consiste en la aplicación de fuerzas ortopédicas de gran magnitud que van dirigidas a la Sutura Palatina Media la que debe tener potencial de crecimiento suficiente para responder ante este tratamiento lo que se logra tras múltiples activaciones de un tornillo de expansión dirigidas hacia el hueso basal maxilar. ³⁻⁵ Los tipos de tornillos comúnmente empleados para la disyunción son el Tornillo tipo Hass, con acrílico que cubre la superficie oclusal de los dientes, indicado fundamentalmente en pacientes con dentición mixta y el Tornillo tipo Hyrax, apoyados únicamente sobre los dientes mediante bandas siendo altamente eficaz, elemento este que nos llevo a seleccionar un Tornillo de este tipo para realizar el tratamiento. ¹⁻⁶

La activación del Tornillo Hayrax genera fuerzas pesadas de 2 a 5 kg por cada $\frac{1}{4}$ de vuelta (que equivale a 0.25 mm) provoca la apertura gradual de la sutura palatina media. Este proceder puede causar en los pacientes síntomas alrededor de la pirámide nasal que van desde molestias, cosquilleo, picazón, hormigueo hasta dolor en el entrecejo. ^{2,6}

Tanto para el diagnóstico como para la observación de los cambios dimensionales producidos por la disyunción se hace necesario el uso de la imagenología, las radiografías más utilizadas son las oclusales superiores que permiten observar la sutura palatina media y otras como la telerradiografía lateral de cráneo que permiten el diagnóstico y la evolución del caso en los diferentes planos. ^{2, 3, 5 y 7}

Es un tratamiento útil en pacientes que presenten displasia transversal esquelética del maxilar cuyas características clínicas más comunes son mordida cruzada posterior unilateral o bilateral, un marcado compromiso del espacio en el arco superior y que además se observa la presencia clínica y/o radiográfica de la Curva de Wilson o de Monson con independencia de la Clasificación Sindrómica de Moyers a la que pertenezcan. ¹⁻⁵

Este proceder, desde el punto de vista oclusal, logra la corrección de las relaciones transversales, el incremento del perímetro del arco dentario y la eliminación de la discrepancia hueso diente además que genera cambios en el hueso maxilar en sentido anteroposterior, transversal y vertical.

Durante las dos últimas décadas se ha retomado el interés por la Expansión rápida Maxilar, como procedimiento de elección, para corregir las atresias maxilares, disminuyendo la necesidad de practicar extracciones en el tratamiento de muchas maloclusiones. ^{1-3, 6-8}

Es por ello que el **Objetivo** de este trabajo es describir los procedimientos clínicos así como los cambios esqueletales y oclusales obtenidos en el tratamiento con disyunción rápida maxilar de un severo Síndrome de Clase II División 1.

Descripción del Caso

Se ingresó a la paciente TGA femenina de 12.6 años de edad del sexo femenino con buen estado general pesando 55 Kg y una talla de 150 cm que cursa el 7mo Grado de Secundaria Básica. Acudió al servicio de ortodoncia, en la Clínica Estomatológica “Siboney”, municipio Playa, La Habana, Cuba. El motivo de consulta fue “Tengo los dientes montados”.

La presencia del apiñamiento superior e inferior, refiere la paciente que ha empeorado con el crecimiento, en lo referente a la dentición temporal no presentó espacios fisiológicos y no ha recibido tratamiento ortodóncico previo.

Como antecedentes patológicos personales, la paciente presenta Alergia Ambiental en tratamiento con Loratadina, una tableta diaria, recibió tratamiento quirúrgico por amígdalas hipertróficas que causaban la Disfunción Respiratoria

y Lingual después de ser remitida al Servicio de Otorrinolaringología. La Menarquia ocurrió a los 11.5 años de edad.

Al examen físico facial paciente Leptoprosopo que presenta una cara ovoide, el perfil es convexo, el tercio inferior esta aumentado y no hay presencia de asimetrías. El labio superior corto hipotónico el inferior evertido e hipertónico, surco mento-labial marcado y naso-geniano borrado y ángulo naso labial obtuso. Afectación estética.

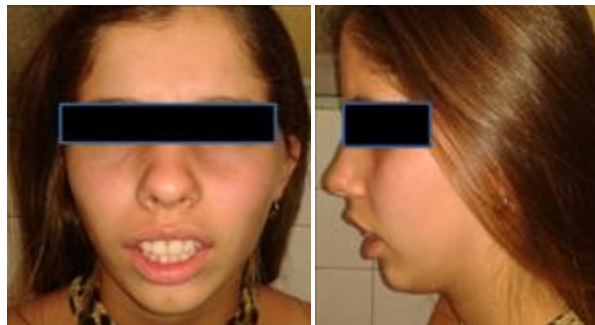

Figura No.1 Vista de Frente y de Perfil.

Al examen intrabucal en la arcada superior se observó la bóveda palatina profunda, arcada triangular, estrecha, dentición permanente: dientes presentes de 17 a 26, 11-21 rotación mesio vestibular y vestíbulo versión, 12-22 en linguogresión, 13-23 vestíbulo ingresión sin espacio para su colocación en el arco. La arcada inferior ovoide, dientes presentes de 47 a 36, 43 en vestíbulo ingresión sin espacio para su colocación en el arco, 42 linguogresión, 41 vestíbulo gresión y 31-32 rotación mesio lingual.

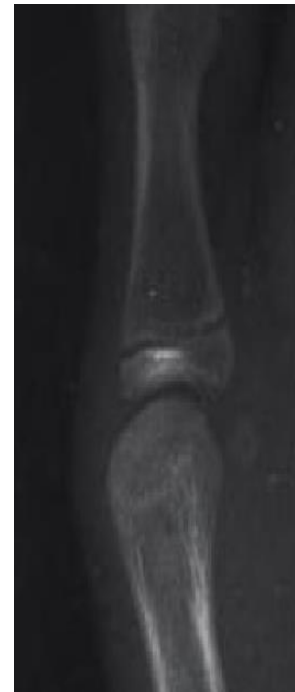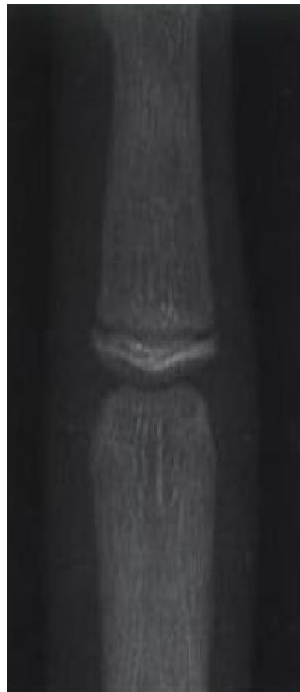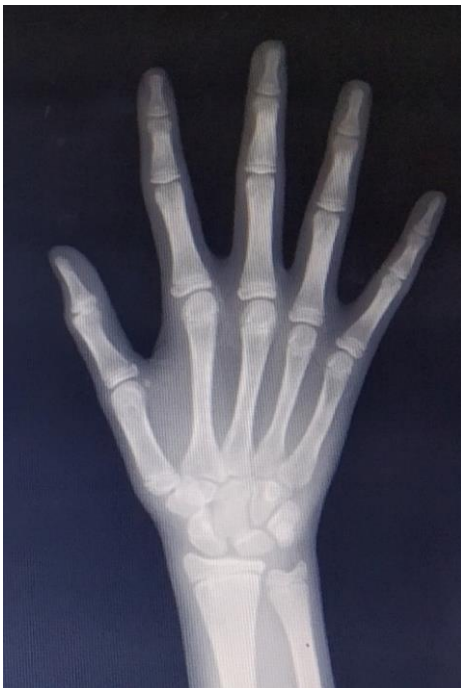El análisis de la oclusión en el plano anteroposterior se observó resalte de 2mm, mordida cruzada anterior entre 12 y 43, relación molar y canina de disto de $\frac{1}{4}$ de unidad; transversalmente la línea media inferior desviada 3mm a la derecha no hay presencia de mordida cruzada posterior, no se encontró afectación en la Curva de Wilson o de Monson, lo que se corroboró en los modelos de estudio confeccionados para el caso y en sentido vertical sobrepase de $\frac{1}{3}$ de corona.

Estudios radiográficos realizados a la paciente:

Rx Oclusal superior donde se evaluó el grado de imbricación de la sutura palatina media observándose potencial de crecimiento a este nivel.

Rx Panorámicos en el que se observó la presencia de los 3^{ros} molares así como un buen estado de las bases óseas maxilar y mandibular.

Rx de la Mano Derecha con el objetivo de determinar la edad ósea de esta paciente. El análisis de esta muestra que se encuentra en el Quinto Estadio de crecimiento MP3cap, PP1cap y Rcap donde la diáfisis rodea en forma de capuchón a la epífisis. El estadio MP3cap indica que el proceso se desarrolla en la segunda falange del dedo medio; el estadio PP1cap en la falange proximal del dedo pulgar y el estadio Rcap en el radio. Este estadio de osificación coincide con el brote máximo de crecimiento puberal.



MP3cap

PP1cap

Figura No. 2 Radiografía de la Mano Derecha donde se muestran los elementos tomados en cuenta para la predicción de crecimiento.

Se le realizó una Tele Radiografía Lateral de Cráneo a la que se le realizaron los cefalogramas de Steiner y Tweed, Resumido de Ricketts diagnosticándose retrognatismo mandibular, Clase II esquelética, tendencia al crecimiento vertical, Biotipo Facial: Dólico.

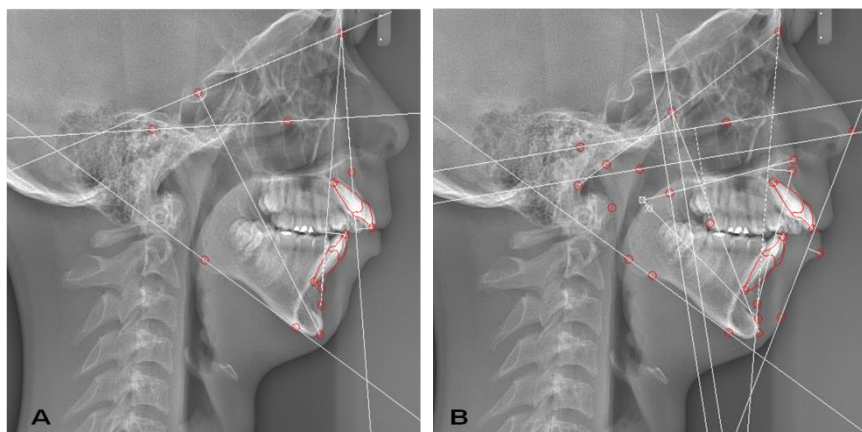


Figura No.3 Telerradiografías medidas en el software FACAD, Cefalograma de Steiner y Tweed (A) y Cefalograma Resumido de Ricketts (B).

Se realizó la toma de impresión para modelos de estudio al inicio del tratamiento arrojando los datos que se muestran en la Tabla 1. Presencia de discrepancia hueso diente negativa superior e inferior, macrodoncia inferior y micrognatismo transversal superior.

Tabla 1. Mediciones realizadas sobre los Modelos de Estudio.

Discrepancia Hueso Diente			Anchura Transversal Mayoral		Índice Incisivo	
Moyer-Jenkins	Maxilar	Mandibular	4 - 4	32.4 mm	Superior	31.2 mm
Disponible	31.5 mm	33.5 mm	5 - 5	38.5 mm		
Necesario	45.2 mm	42.8 mm	6 - 6	41.3 mm	Inferior	22.4 mm
Discrepancia	- 13.7 mm	- 9.3 mm				

Además se realizó la evaluación transversal con el Índice de Pont por tener carácter individual y se comparó con los resultados obtenidos por el Método de

Mayoral para definir los requerimientos en sentido transversal de esta paciente como se muestra en la Tabla No. 2.

Tabla No. 2 Análisis de la Anchura Transversal

Análisis de la Anchura Transversal				
Índices	Dientes	Valor del Paciente	Valor Ideal	Necesidad de Expansión
Pont	4 - 4	32.4 mm	39.0 mm	6.6 mm
	6 - 6	41.3 mm	46.8 mm	5.5 mm
Mayoral	4 - 4	32.4 mm	35 mm	2.6 mm
	5 - 5	38.5 mm	41 mm	2.5 mm
	6 - 6	41.3 mm	47 mm	5.7 mm

Por lo tanto se decide realizar la expansión transversal del maxilar en 6 mm.

Consideraciones Éticas:

Los detalles del tratamiento fueron explicados a los padres y a la paciente a los que se le solicitó firmar el consentimiento informado para la realización del mismo además este incluyó un acápite para el uso irrestricto de las imágenes médicas así como de los resultados obtenidos para la confección de artículos científicos.

Se confeccionaron bandas en los primeros premolares superiores y primeros molares permanentes; se realizó una impresión de arrastre con alginato a la que se trasladaron las bandas de la paciente para obtener el modelo de trabajo donde se adaptó un Tornillo Vite Hyrax® II de Dentaaurum con capacidad de expansión de 7 mm.

Para la confección del aparato se soldaron los brazos del tornillo a las bandas de bicúspides y molares con soldadura de plata de forma tal que este quedara separado 3 mm del paladar paralelo a la Sutura Palatina Media y se comprobó que ningún elemento metálico quedara en contacto en la superficie mucosal del modelo; este fue llevado a la boca del paciente luego de comprobar su posición y la no presencia de molestias por la paciente se procedió a la cementación del mismo con cemento de policarboxilato, se esperó 30 minutos para proceder a

la activación, la que se realizó dándole $\frac{3}{4}$ de vuelta al Tornillo (el equivalente a 0.75 mm diarios) momento en que apareció la sintomatología en la paciente; se les explicó tanto a la paciente como a la madre todo lo referente al funcionamiento de este aparato, posibles complicaciones y sintomatología debido a que las siguientes activaciones diarias se harán en la casa aplicando $\frac{3}{4}$ de vueltas diarias durante nueve días.

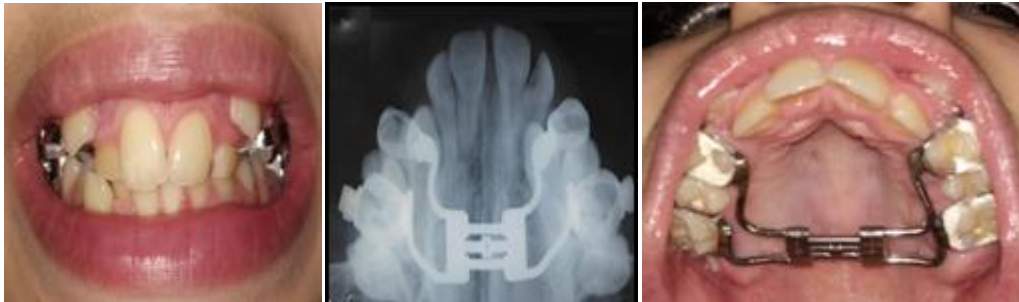

Figura No. 4 Momento de de la instalación del aparato, Día 1.

A los cuatro días fue observado el diastema central. La disyunción fue lograda en su totalidad en un período de nueve días, generando 6.3 mm a nivel de primeros premolares; 7 mm a nivel de segundos premolares y molares.

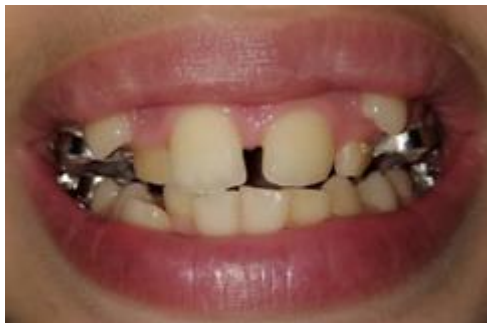

Figura No. 5 Día 4 aparición del diastema interincisivo.

Se realizó la expansión hasta que las caras vestibulares de las cúspides linguales de los dientes superiores contactaran con las caras linguales de las cúspides vestibulares de los inferiores debido al efecto rebote causado por las características de los tejidos óseo, periodontal y dentario en respuesta a una fuerza.

Al noveno día se comprobó, mediante la radiografía oclusal superior, la separación de la sutura media palatina. Se observó una zona radiolúcida

triangular con la base hacia los espacios interincisivos, el vértice hacia la espina nasal posterior.

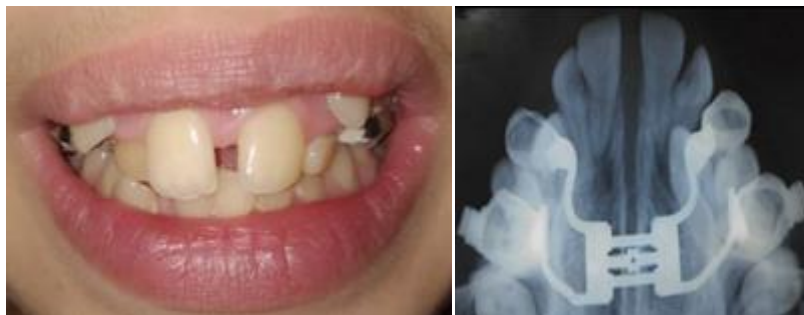

Figura No. 6 Día 9 Disyunción lograda.

El Tornillo se activó en su totalidad y se quedó para utilizarlo como aparato de contención durante tres meses y dar tiempo así a la neoformación ósea de la sutura para pasar a la segunda fase del tratamiento.

Discusión

El tratamiento se inició en junio de 2019 y este consistió en dos fases: una fase inicial de naturaleza ortopédica que incluyó la Disyunción Rápida del Maxilar tal y como se muestra en este artículo y la segunda fase ortodóncica que se mantiene hasta el momento actual.

Las deficiencias transversales del maxilar forman parte con frecuencia de las maloclusiones dentarias estas pueden encontrarse asociadas frecuentemente a cualquier tipo de maloclusión ya sea un Síndrome de Clases I, II División 1, 2 o III.⁹

Los ortodoncistas proponen un tratamiento ortopédico temprano de modo que se promueva un crecimiento de la sutura palatina media antes de que esta se cierre.^{2, 10}

La opción terapéutica de elección para la corrección del micrognatismo transversal del maxilar depende principalmente del grado de maduración ósea. Hernández⁵ e Hidalgo y colaboradores¹¹, sugieren que en pacientes de edad avanzada pero esquelétalmente inmaduros la expansión ortopédica es exitosa, mientras que en pacientes de edad menos avanzada pero esquelétalmente maduros el tratamiento ortopédico es un fracaso, por ello se impone realizar

estudios de crecimiento óseo en estos pacientes antes de realizar la disyunción.

Estos autores reportan que el mayor éxito para la expansión rápida palatina se da a los 9 años de edad, sin embargo en este paciente se obtuvo un resultado satisfactorio a los 12.6 años de edad. ^{5, 11}

El uso del aparato expensor tipo Hyrax tiene la ventaja de ser el que provoca menor inclinación de los ejes de molares y premolares durante la disyunción, es más higiénico y cómodo que aquellos con extensiones o placas de acrílico es por eso que es más utilizado que otros como el de Hass y el Expansor de Mc Namara. ^{1, 2, 8, 9 y 12}

La importancia de estos disyuntores radica en que permiten corregir, sin intervención quirúrgica, las contracciones del diámetro transversal de la arcada superior, que están relacionadas con un defecto de la base esquelética.

Las fuerzas pesadas que genera la disyunción maxilar permiten maximizar los efectos esqueléticos y minimizar los efectos sobre el tejido dentario. La expansión maxilar por disyunción palatina no solo genera cambios en la arcada y el hueso maxilar sino que repercute en las estructuras craneales adyacentes y en las vías aéreas. ^{13 y 14}

Con la disyunción se realiza una expansión ortopédica para separar la sutura palatina media y al mismo tiempo los centrales superiores se separan moviéndose cada uno con sus procesos alveolares respectivos, formándose un diastema característico el cual cierra de forma natural en un plazo diverso por acción de las fibras supracrestales del ligamento periodontal, este hecho fue comprobado en la evolución del paciente presentado. ^{1-4, 6, 8, 9, 11, 12 y 15}

Con respecto a la cantidad de expansión requerida así como el tiempo de tratamiento dependerá de las características individuales de cada paciente y del procedimiento seleccionado por el clínico.

Conclusiones

La disyunción rápida del maxilar es una alternativa adecuada siempre y cuando se realice un diagnóstico previo teniendo en cuenta la relación transversal del maxilar, el biotipo facial del paciente, inclinación molar, estado madurativo óseo y colaboración del paciente, entre otros factores.

Se realizó la expansión rápida del maxilar mediante un Tornillo Vite Hyrax® II de Dentaurem logrando modificaciones esqueléticas del maxilar en los tres planos del espacio que condujeron a una reposición dental con los consecuentes cambios oclusales y faciales favorables en la paciente.

Referencias Bibliográficas

1. Fernández EP, Morán IG; Batista NMG, de Armas LIG. Disyunción maxilar con Hyrax en paciente síndrome Clase III y mordida abierta anterior. Habana 2018. Rev Lat Ortod y Odonto [Internet]. 2018 [Citado 23 de marzo de 2020]. Disponible en: <https://www.ortodoncia.ws/publicaciones/2018/art-28/>
2. Calvo PD, Martínez BI, García BChM, Hernández GYO, Saborit CT. Disyunción Maxilar. Rev Méd Electrón [Internet]. 2018 [Citado 23 de marzo de 2020]; 40(1). Disponible en: <http://www.revmedicaelectronica.sld.cu/index.php/rme/article/view/2540/3713>
3. Elizondo RMC, Dávila RC, González GLA. Tratamiento ortopédico de expansión y tracción maxilar temprano en Clase III esquelética: Reporte de caso clínico. Rev Mex Orto [Internet]. 2017 [Citado 23 de marzo 2020]; 4(1). Disponible en: <https://www.remexesto.com/index.php/remexesto/article/view/143/264>
4. Rangel SA, Dubraska ENVN, Calderón Padrón MC, Dugarte Albarrán MC, Trejo Sosa M. Efectividad de los procedimientos no quirúrgicos en la expansión maxilar: una revisión sistemática. Rev Venez Invest Odont IADR [Internet]. 2016 [Citado 26 de marzo 2020]; 4(2): 273 - 297. Disponible en: <http://erevistas.saber.ula.ve/index.php/rvio/article/download/7709/7633>

5. Hernández GCh. Relación de los Estadios de Maduración de la Sutura Palatina Media con la Edad y el Sexo en una Población Nayarita. Tesis para optar el Diploma de Especialidad en Ortodoncia en la Universidad Autónoma de Nayarit, México, Unidad Académica de Odontología, División de Posgrado e Investigación, Especialidad de Ortodoncia. [Internet]. 2016. [Citado 24 de marzo 2020]. Disponible en: <http://aramara.uan.mx:8080/jspui/bitstream/123456789/1298/1/2016%20RELACION%20DE%20LOS%20ESTADIOS%20DE%20MADURACION%20DE%20LA%20SUTURA%20MEDIA%20PALATINA%20CON%20LA%20EDAD%20Y%20EL%20SEXO%20EN%20UNA%20POBLACION%20NAYARITA.pdf>
6. Aguilar MS, Benavides EF. Expansión rápida maxilar asistida con microimplantes. Rev Esp Cir Oral Maxilofac. [Internet]. 2019 [Citado 24 de marzo 2020]; 41(1): 44 - 46. Disponible en: <https://revistacirugiaoralmaxilofacial.es/doi.org/10.20986/recom.2019.1014/2019>
7. Villacrés OJL. Cambios sagitales cefalométricos de la vía aérea en pacientes clase III esquelética tratados con máscara. Tesis para optar por el grado de Especialista en Ortodoncia, Universidad Central del Ecuador, Quito [Internet]. 2017 [Citado 30 de marzo 2020]. Disponible en: <http://www.dspace.uce.edu.ec/bitstream/25000/10520/1/T-UC-0015-655.pdf>
8. Rodríguez DES, Raquel JH, Pomar GC, Rodríguez JCh, Orozco CV. Corrección de una mordida abierta anterior en paciente clase II esquelética: reporte de un caso. Rev Mex Orto [Internet]. 2016 [Citado 23 de marzo 2020]; 4(2): 96 - 102. Disponible en: <https://www.medigraphic.com/pdfs/ortodoncia/mo-2016/mo162d.pdf>
9. Reyes RM, Comas MRB, Martínez RMR, Mok BP. Expansión rápida del maxilar con el tornillo tipo Hyrax un adolescente. MEDISAN [Internet]. 2015 [citado 29 de marzo 2020]; 19(3):417-20. Disponible en: http://scielo.sld.cu/scielo.php?script=sci_arttext&pid=S1029-30192015000300014

10. Graber TM, Vanarsdall RL, Vig KWL. Ortodoncia Principios y Técnicas Actuales. [Internet]. 6ta Edición. Barcelona, España: ELSEVIER; 2018. [Actualizado el 20 de marzo 2018; citado el 30 de marzo 2020]. Disponible en: <https://www.clinicalkey.es/#!/content/book/3-s2.0-B9788491131397000270?scrollTo=%23hl0002091>
11. Hidalgo GV, Solano MB, Solano RE. Indicaciones de las técnicas de Expansión Rápida del paladar quirúrgicamente asistida y comparativa de la estabilidad. Rev Esp Cir Oral Maxilofac [Internet]. 2018 [Citado 26 de Marzo 2020]; 40: 27-32. Disponible en: <http://www.elsevier.es/es-revista-revista-espanola-cirugia-oral-maxilofacial-300-avance-indicacion-las-distintas-tecnicas-expansion-S1130055817300023>
12. Garrido ALE, Gurola MB, Casasa AA. Tratamiento ortopédico- Expansión Rápida del Maxilar, Hyrax. Rev Lat Ortod y Odonto [Internet]. 2017 [Citado 27 de marzo 2020]. Disponible en: <https://www.ortodoncia.ws/publicaciones/2017/art-12/>
13. Delgado C, Rosenberg F, Keith F, Scheu J. Expansión rápida del maxilar superior y su impacto a nivel de la vía aérea superior: revisión bibliográfica. Rev Odontol Sanmarquina [Internet]. 2019 [Citado 28 de marzo 2020]; 22(4): 277-282. Disponible en: <http://dx.doi.org/10.15381/os.v22i4.17049>
14. López D, Orozco MD. Disyunción Palatina y sus efectos en las vías aéreas superiores. Rev Lat Ortod y Odonto [Internet]. 2016 [Citado 26 de Marzo 2016]. Disponible en: <https://www.ortodoncia.ws/publicaciones/2016/art-46/>
15. Vela MM. Tratamiento de Disyunción en Adultos. Revisión Sistemática. Tesis para Grado en Odontología, Universidad de Sevilla, España. [Internet]. 2016 [Citado 30 de marzo 2020]. Disponible en: <https://idus.us.es/bitstream/handle/11441/64631/TFG%20MANUEL%20VELA.pdf>